IMAGING DELL'ATM

Daniele Manfredini

Professore a c.
U.O.S. Disordini Craniomandibolari
Università di Padova

RESEARCH DIAGNOSTIC CRITERIA FOR TEMPOROMANDIBULAR DISORDERS (RDC/TMD)

Disc displacement without reduction

Arthrography

- In intercuspal occlusal position, the anterior compartments appear larger and markedly more filled with contrast medium than in a normal joint
- On opening, significant contrast medium is retained anteriorly

Magnetic Resonance

- In intercuspal position, the posterior band of the disc is located clearly anterior to the 12:00 position, at least at the 11:30 position
- On full opening, the posterior band remains clearly anterior to the 12:00 position

Osteoarthritis/osis

Tomography

- Tomograms show one or more of the following: erosion of normal cortical delineation, sclerosis of parts or all of the condyle and articular eminence, flattening of joint surfaces, osteophyte formation

Dworkin SF, Leresche L. Research and diagnostic criteria for temporomandibular disorders: review, criteria, examinations and specifications, critique. J Craniomand Disord Fac Oral Pain 1992; 6: 301-55.

ARTROGRAFIA

- ✓TECNICA DI ELEZIONE IN CASO DI PERFORAZIONI DISCALI (ACCURATEZZA 97%)
- ✓OTTIMALE VISUALIZZAZIONE RAPPORTO CONDILO-DISCO IN VISIONE SAGITTALE, MA NON SUI DIVERSI PIANI MEDIOLATERALI
- ✓ELEVATA INVASIVITA'
- ✓SCARSO IMPIEGO

Westesson PL, Rohlin M. Diagnostic accuracy of double contrastarthrotomography of the temporomandibular joint: correlation with post mortem morphology. Am J Roentgenol 1984; 143: 655-60.

TOMOGRAFIA - STRATIGRAFIA

MOVIMENTO DI PENDOLAZIONE

CANCELLAZIONE IMMAGINI

ACQUISIZIONE DI TOMOGRAMMI

(SEZIONE DI SPESSORE VARIABILE TRA 1.5-2 mm ESEGUITI ALLA PROFONDITA' VOLUTA, IN PIANI SPECIFICI E SCELTI INDIVIDUALMENTE)

Knoernschild KL, Aquilino SA, Ruprecht A. Transcranial radiography and linear tomography. A comparative study. J Prosthet Dent 1991; 66: 239-50.

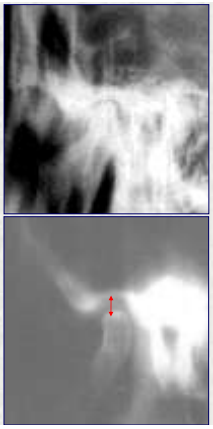

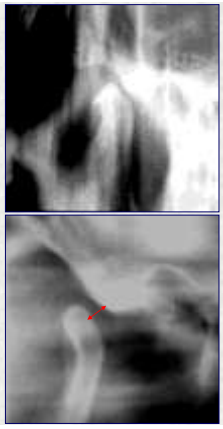

"Difficulties in predicting the status of the temporomandibular joint (TMJ) in symptomatic patients have led clinicians to use other methods to gain insight the intrarticular status "

Westesson, 2002

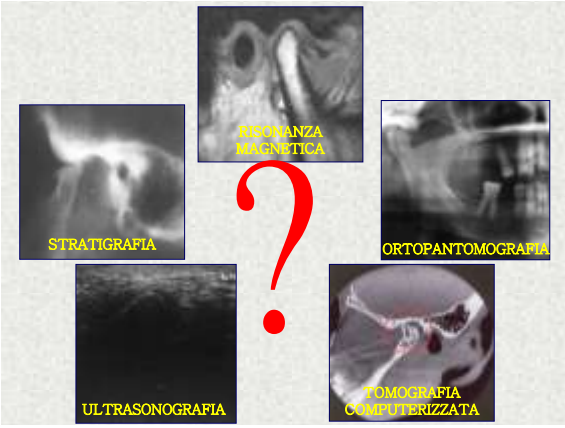

TESSUTI DURI

1. Tomografia computerizzata (TC)
2. Risonanza Magnetica (RM)
3. Ortopantomografia (OPT)

TESSUTI MOLLI

1. Risonanza Magnetica (RM)
2. Ultrasonografia (US)
3. Tomografia Computerizzata (TC)

Brooks SL, Brand JW, Gibbs SJ, Hollender L, Lurie AG, Omnell KA, Westesson PL, White SC. Imaging of the temporomandibular joint: a position paper of the American Academy of Oral and Maxillofacial Radiology. Oral Surg Oral Med Oral Pathol Oral Radiol Endod 1997; 83: 609-18.

RIMODELLAMENTO ARTICOLARE

ALTERAZIONE DELLA FORMA DELLE SUPERFICI ARTICOLARI SENZA DISTRUZIONE DELLA CARTILAGINE ARTICOLARE

ARTROPATIA DEGENERATIVA

DISTRUZIONE/DEGENERAZIONE CARTILAGINEA CON ESPOSIZIONE DELL'OSSO SUBCONDRALE

OSTEOFITOSI

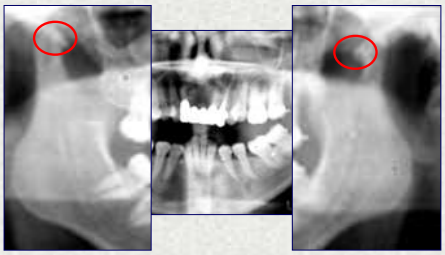

ADATTAMENTO PROGRESSIVO

FRATTURE CONDILARI

TOMOGRAFIA COMPUTERIZZATA

ARTRITI, ARTROSI
SINDROME DI EAGLE
CONDROMATOSI SINOVIALI
IPERTROFIA DEL CORONOIDE
ANCHILOSI
TUMORI

GLOBALE ⟷ **CONTEMPORANEO**

Segù M, Bosco M, Baccalini A. Guida all'imaging dell'ATM per la diagnosi e la terapia. Dental Cadmos 1998; 5: 53-63.

RISONANZA MAGNETICA

STANDARD of REFERENCE → FORMA, POSIZIONE E STRUTTURA DISCO ARTICOLARE

ACCURATEZZA = 95%

Analisi comparata delle immagini sagittali e coronali

Bertram S, Rudisch A, Innerhofer K, Pumpel E, Grubwieser G, Emshoff R. Diagnosing TMJ internal derangement and osteoarthritis with magnetic resonance imaging. J Am Dent Assoc 2001; 132: 753-61.

TAGLI
"ASSIALI SCOUT"

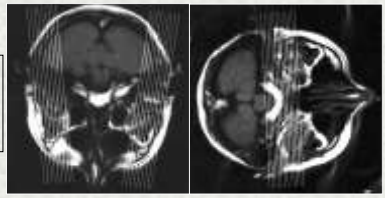

SCELTA
"PESATURA"

PESATURA T1 (TR<1000,TE<80)
ANALISI DELL'ANATOMIA NORMALE

PESATURA T2 (TR>1000,TE>80)
VISUALIZZAZIONE DEI TESSUTI PATOLOGICI (VERSAMENTO, PANNO SINOVIALE)

CONDILO-DISCO
VISIONE SAGITTALE

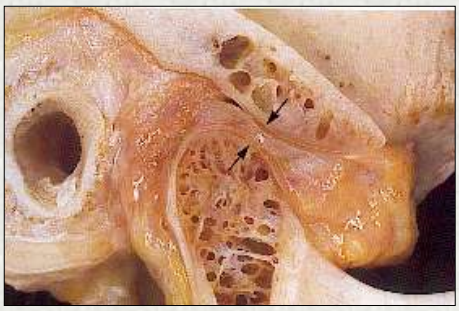

CONDILO-DISCO
VISIONE FRONTALE

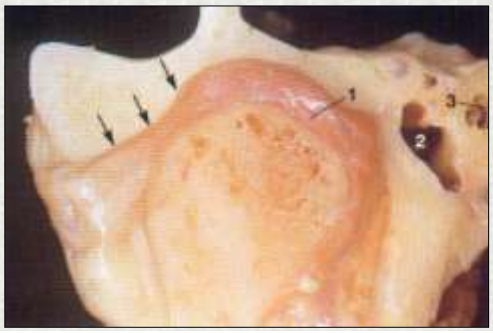

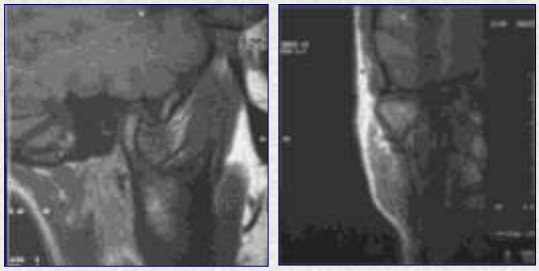

TAGLI SAGITTALI

TAGLI CORONALI

RAPPORTO DISCO-CONDILARE

TAGLI SAGITTALI

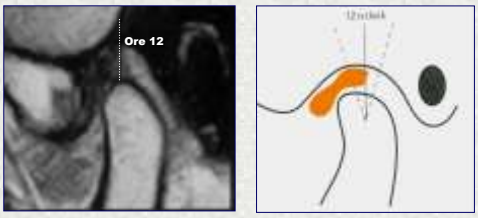

Matsuda S, Yoshimura Y, Lin Y. Magnetic resonance imaging assessment of the temporomandibular joint in disk displacement. Int J Oral Maxillofac Surg 1994; 23: 266-70.

DISLOCAZIONE DISCALE

ALTERAZIONE DELLA RELAZIONE POSIZIONALE DEL DISCO RISPETTO AL CONDILO MANDIBOLARE ED ALL'EMINENZA ARTICOLARE

Questa anomalia posizionale si associa a caratteristici segni clinici come rumori articolari, limitazione e deviazione nei movimenti funzionali

Orsini MG, Kuboki T, Terada S, Matsuka Y, Yatani H, Yamashita A. Clinical predictability of temporomandibular joint disc displacement. J Dent Res 1999; 78: 650-60.

DISLOCAZIONE DISCALE

- DISLOCAZIONE CON RIDUZIONE
- DISLOCAZIONE CON RIDUZIONE PARZIALE
- DISLOCAZIONE SENZA RIDUZIONE

- anteriore
- mediale
- laterale
- posteriore
- combinata

- parziale (su un solo livello mediolaterale)
- totale (su tutti e tre i livelli mediolaterali)

PARAMETRI RDC/TMD

Dislocazione Discale Riducibile (DDR)

- Rumori di clicking in apertura e chiusura, ad una distanza interincisale di almeno 5 mm maggiore in apertura che in chiusura, con scomparsa in protrusione e riproducibili in due o tre diversi tentativi
- Rumori di clicking in apertura e chiusura associati a rumori di clicking in lateralitá o protrusiva, entrambi riproducibili in due o tre diversi tentativi

Dislocazione Discale con Riduzione (DDR)

Banda posteriore del disco anteriorizzata; Recupero del rapporto condilo-discale in max apertura

bocca chiusa — bocca aperta

sezioni parasagittali

sezione coronale

PARAMETRI RDC/TMD

Dislocazione Discale Non Riducibile (DDNR) *con limitazione* in apertura

- Assenza/presenza di rumori che non soddisfano i criteri di DDR;
- Storia clinica positiva per significativa limitazione funzionale;
- Max apertura non assistita ≤ 35 mm;
- Aumento della max apertura non assistita ≤ 4 mm mediante allungamento passivo;
- Escursione controlaterale non assistita ≤ 7 mm.

Dislocazione Discale Non Riducibile (DDNR)

Banda posteriore del disco anteriorizzata a bocca chiusa, in max apertura e durante tutti i movimenti funzionali

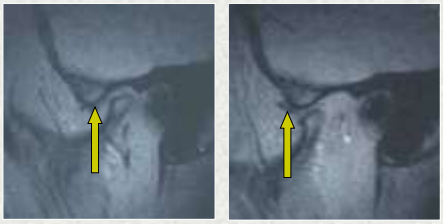

bocca chiusa bocca aperta

Dislocazione Discale Posteriore (DDP)

Banda anteriore del disco dislocata posteriormente in max intercuspidazione e in max apertura

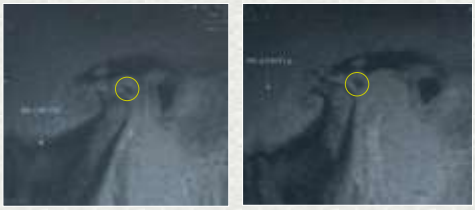

bocca chiusa bocca aperta

DISLOCAZIONE DISCALE

- ANTERIORE
- ANTERO-MEDIALE
- ANTERO-LATERALE
- POSTERIORE
- MEDIALE
- LATERALE

DISLOCAZIONE DISCALE

- TOTALE
  (su tutti e tre i livelli mediolaterali)
- PARZIALE
  (su un solo livello mediolaterale)

DISLOCAZIONE DISCALE

- CON RIDUZIONE
- SENZA RIDUZIONE
- CON RIDUZIONE PARZIALE
  (su un solo livello mediolaterale)

DISLOCAZIONE TOTALE ANTERIORE

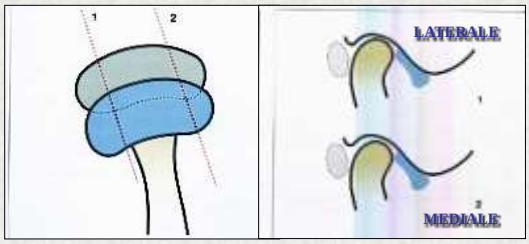

VISIONE FRONTALE

VISIONE SAGITTALE

DISLOCAZIONE PARZIALE
(su un solo livello mediolaterale)

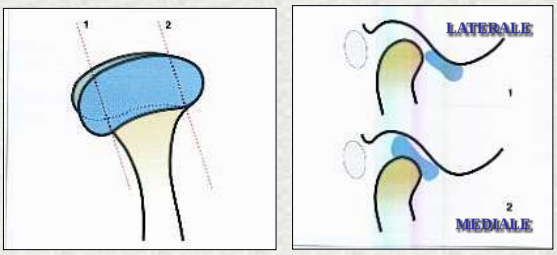

VISIONE FRONTALE

VISIONE SAGITTALE

DISLOCAZIONE PARZIALE

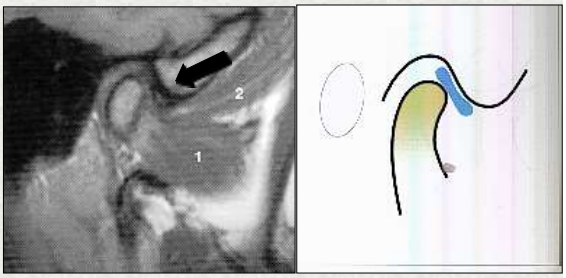

- DISCO NORMO-POSIZIONATO SUL LIVELLO MEDIALE

DISLOCAZIONE PARZIALE

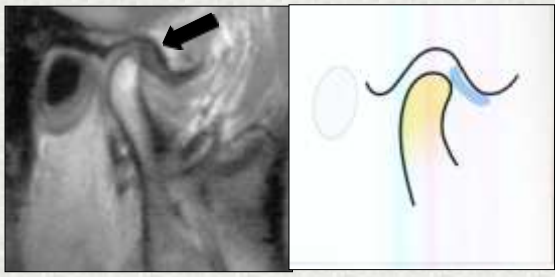

- DISCO CON TENDENZA AL DISLOCAMENTO SUL LIVELLO CENTRALE

DISLOCAZIONE PARZIALE

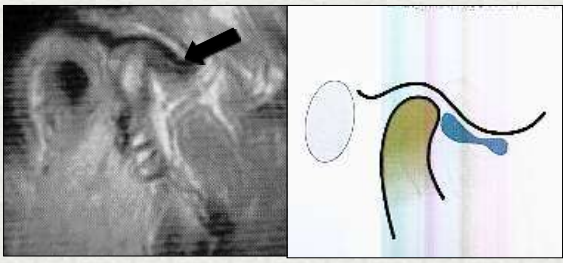

- DISCO DISLOCATO SUL LIVELLO LATERALE

DISLOCAZIONE POSTERIORE

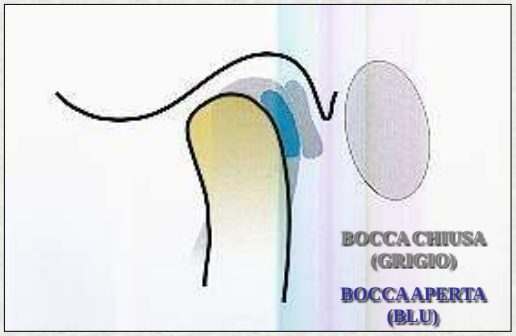

DISLOCAZIONE POSTERIORE

- 52% anterior disc displacements without reduction
- 26% anterior disc displacements with reduction
- 11% partial anterior disc displacements
- 5% pure sideaways disc displacements
- 4% stuck discs
- 2% restricted translation with normal disc-condyle relation

Foucart et al, 1998

De Bont LG, Van der Kuijl B, Stegenga B, Vencken LM, Boering G. Computed tomography in differential diagnosis of temporomandibular joint disorders. Int J Oral Maxillofac Surg 1993; 22: 200-209.

- DISLOCAMENTO DELLE PARTI DISCALI LATERALI IN DIREZIONE ANTERIORE (DISLOCAMENTO PARZIALE ANTERO-MEDIALE) **90%**
- DISLOCAMENTO DELLE PARTI DISCALI MEDIALI IN DIREZIONE ANTERIORE (DISLOCAMENTO PARZIALE ANTERO-LATERALE) **10%**

Foucart JM, Carpentier P, Pajoni D, Marguelles-Bonnet R, Pharaboz C. MR of 732 TMJs : anterior, rotational, partial and sideways disc displacements. Eur J Radiol 1998; 28: 86-94.

366 SYMPTOMATIC PATIENTS (732 joints)

- BILATERAL NORMAL JOINTS 14%
- UNILATERAL DISC PATHOLOGY 23%
- BILATERAL DISC PATHOLOGIES 63%

ANTERIOR DISC DISPLACEMENT WITH REDUCTION

- 47% TYPICAL ANTERIOR DISC DISPLACEMENT
- 40% ASSOCIATED LATERAL DISPLACEMENT (ANTERO-MEDIAL DISPLACEMENT)
- 13% ASSOCIATED MEDIAL DISPLACEMENT (ANTERO-LATERAL DISPLACEMENT)

Foucart et al, 1998

PARTIAL ANTERIOR DISC DISPLACEMENT

- 97% LATERAL (PARTIAL ANTERO-MEDIAL DISPLACEMENT)
- 3% MEDIAL (PARTIAL ANTERO-LATERAL DISPLACEMENT)

Foucart et al, 1998

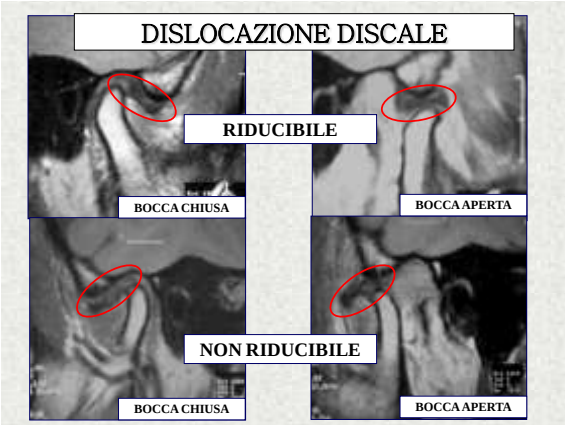
DISLOCAZIONE DISCALE
RIDUCIBILE
BOCCA CHIUSA
BOCCA APERTA
NON RIDUCIBILE
BOCCA CHIUSA
BOCCA APERTA

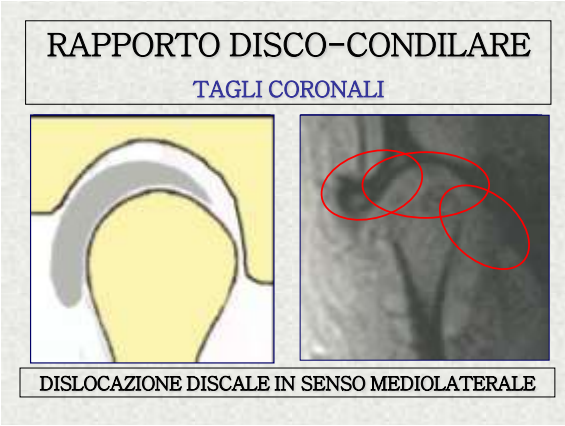
RAPPORTO DISCO-CONDILARE
TAGLI CORONALI
DISLOCAZIONE DISCALE IN SENSO MEDIOLATERALE

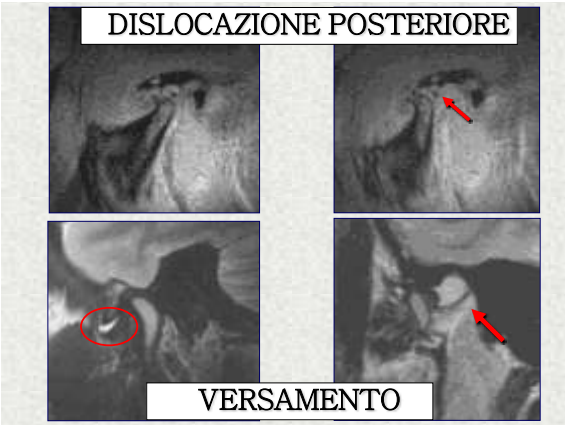
DISLOCAZIONE POSTERIORE
VERSAMENTO

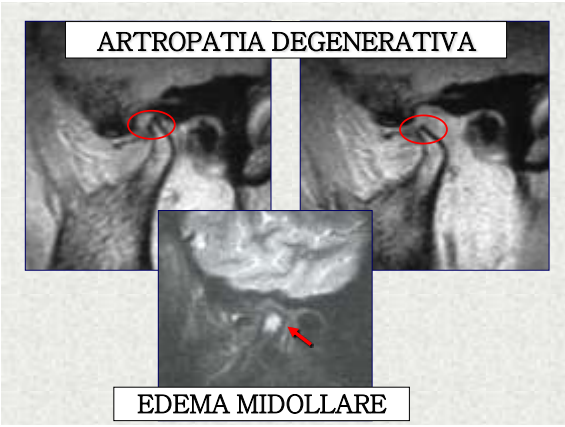
ARTROPATIA DEGENERATIVA
EDEMA MIDOLLARE

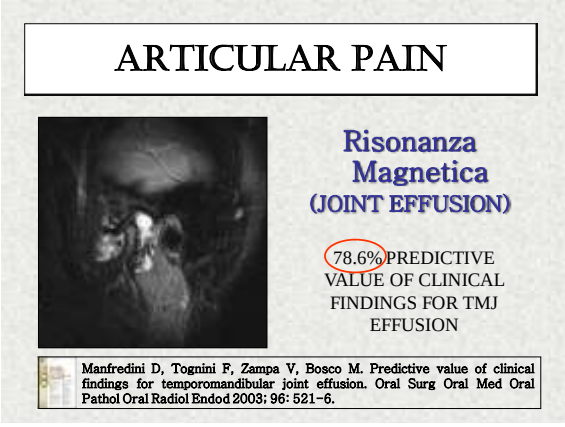
ARTICULAR PAIN
Risonanza Magnetica
(JOINT EFFUSION)
78.6% PREDICTIVE VALUE OF CLINICAL FINDINGS FOR TMJ EFFUSION
Manfredini D, Tognini F, Zampa V, Bosco M. Predictive value of clinical findings for temporomandibular joint effusion. Oral Surg Oral Med Oral Pathol Oral Radiol Endod 2003; 96: 521-6.

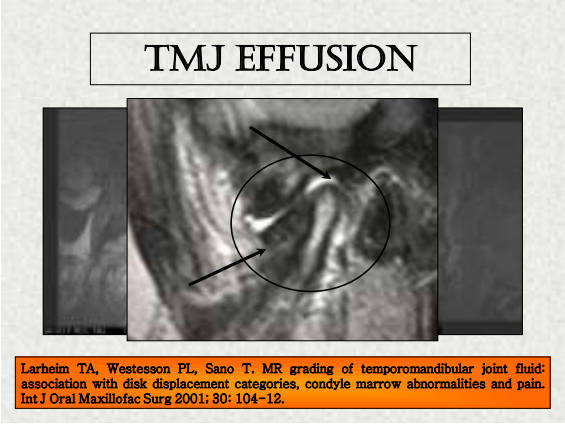
TMJ EFFUSION
Larheim TA, Westesson PL, Sano T. MR grading of temporomandibular joint fluid: association with disk displacement categories, condyle marrow abnormalities and pain. Int J Oral Maxillofac Surg 2001; 30: 104-12.

RISONANZA MAGNETICA
MUSCOLO MASSETERE

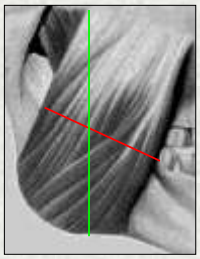

Modif. da Chiarugi G. Istit. di Anatomia dell'Uomo 11 ed V.3. Appiano Gentile, Vallardi, 1975

ASPETTI TECNICI

- ✓T1-W e IRFSE con soppressione del grasso
- ✓Paziente: supino a bocca chiusa senza serrare
- ✓Immagini sul piano coronale e assiale fra l'arcata zigomatica ed il pavimento della bocca
- ✓Slice di spessore 6.0mm

INDICAZIONI

- ✓ Valutazione morfologica e morfometrica
- ✓ Patologia infiammatoria
- ✓ Ipertrofia, distrofia, displasia
- ✓ Diagnostica differenziale

STRATO SUPERFICIALE

STRATO INTERMEDIO

STRATO PROFONDO

INSERZIONE DEL FASCIO PROFONDO ALL'ANGOLO MANDIBOLARE

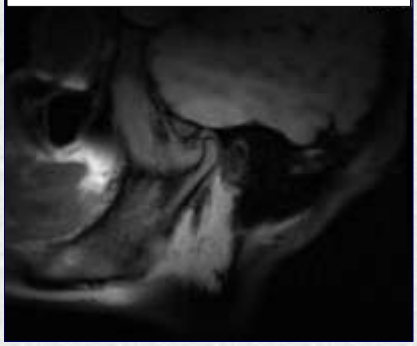

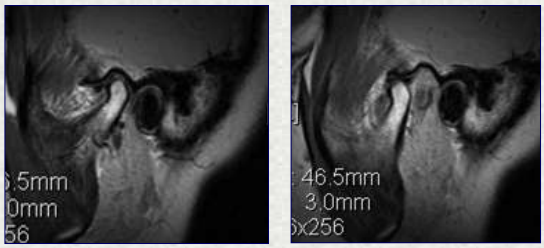

Immagini RM T1 pesata di articolazione in posizione di bocca chiusa (a) e di massima apertura (b) evidenzia traslazione fisiologica della testa condilare. Il disco risulta in sede nell'immagine a e mantiene un corretto rapporto con il condilo che in massima apertura si localizza nella pars intermedia dello stesso.

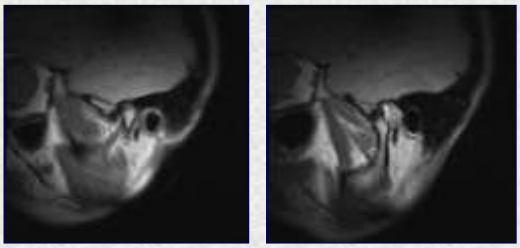

Immagini RM DP pesate evidenzano un quadro di dislocazione discale riducibile. Il disco risulta anteriorizzato nell'immagine a ma viene normalmente ricatturato dal condilo che in massima apertura si localizza nella pars intermedia dello stesso (immagine b).

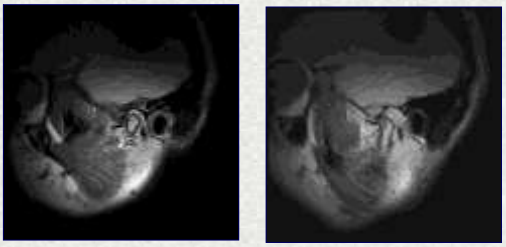

Rappresentazione RM sagittali T1 pesate mette in evidenza un quadro di dislocazione discale non riducibile. Il disco risulta anteriorizzato rispetto alla testa condilare nell'immagine a bocca chiusa e non viene ricatturato in massima apertura venendo schiacciato e conseguente accartocciato dalla traslazione

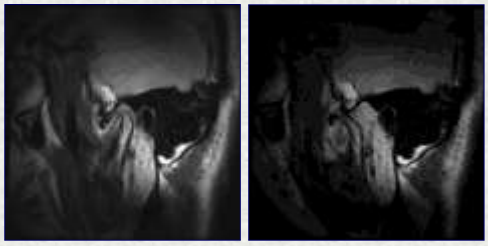

Rappresentazione RM sagittali T1 pesate mette in evidenza un quadro di dislocazione discale non riducibile. Nell'immagine a bocca aperta si riscontra una traslazione condilare quasi fisiologica, tuttavia il disco non viene ricatturato.

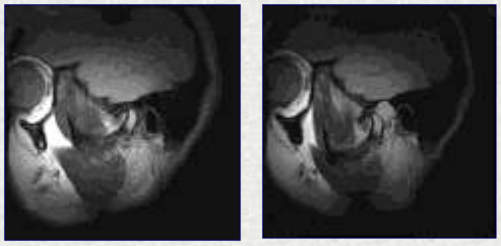

Immagini RM mostrano dislocazione discale parzialmente riducibile e moderata limitazione funzionale.

Immagine RM sagittale gradient T2 pesata in posizione di bocca chiusa evidenzia un quadro di versamento di entità cospicua nel recesso posteriore dell'articolazione (retrodiscite).

Immagine RM sagittale FSE T2 pesata in posizione di bocca chiusa evidenzia un quadro di versamento moderato-grave nel recesso anterolaterale superiore dell'articolazione.

CLINICA vs. RM

- ✓ **Imperfetta correlazione tra rumori articolari e posizione discale RM**
- ✓ **Over-diagnosi RM vs. under-diagnosi clinica**

SIGNIFICATO CLINICO DEL CLICK E' QUESTIONABILE!!!

Manfredini D, Guarda-Nardini L. Agreement between RDC/TMD and magnetic resonance diagnoses of TMJ disk position in a patient population. Int J Oral Maxillofac Surg 2008, in press.

Manfredini D, Basso D, Salmaso L, Guarda-Nardini L. Temporomandibular joint click sound and magnetic resonance-depicted disk postion: which relationship? J Dent 2008; 36: 256-260.

VERSAMENTO E PATOLOGIE DEGENERATIVE

Risonanza Magnetica

(JOINT EFFUSION VS. DISK POSITION)

SIGNIFICANT ASSOCIATION BETWEEN DDNR AND EFFUSION (P=0.008)

Manfredini D, Basso D, Arboretti R, Guarda-Nardini L. Association between magnetic resonance signs of temporomandibular joint effusion and disk displacement. Oral Surg Oral Med Oral Pathol Oral Radiol Endod 2008, in press.

ULTRASONOGRAFIA (US)

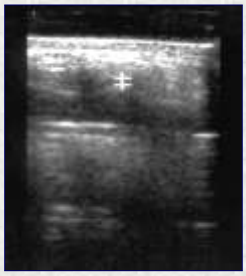



Emshoff R, Bertram S, Rudish A. The diagnostic value of ultrasonography in the diagnosis of internal derangement of temporomandibular joint. Oral Surg Oral Med Oral Pathol Radiol Endod 1997; 84: 688-96.

ULTRASONOGRAFIA (US)

- ✓IMPIEGO DI ULTRASUONI PER L'ESTRAZIONE DI IMMAGINI
- ✓SONDE CON FREQUENZA 5-20 MhZ
- ✓APPLICATA ROUTINARIAMENTE IN ALTRE BRANCHE MEDICHE

- ✓RAPIDITA' DI ESECUZIONE
- ✓NON INVASIVITA'
- ✓ ANALISI MULTIPLANARE
- ✓ACQUISIZIONI REAL-TIME

IS ULTRASONOGRAPHY USEFUL?

DISLOCAZIONE DISCO

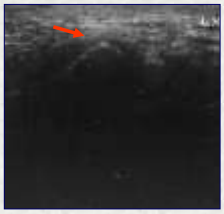

US vs Clinica

AGREEMENT = 81.9%

K=0.572

Manfredini D, Tognini F, Melchiorre D, Cantini E, Bosco M. The role of ultrasonography in the diagnosis of temporomandibular joint disc displacement and intrarticular effusion. Minerva Stomatol 2003; 52: 93-104.

DISLOCAZIONE DISCO

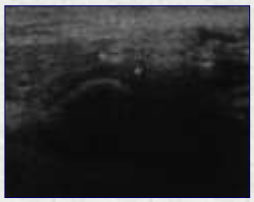

US vs RM

ACCURACY = 73.1%

Tognini F, Manfredini D, Melchiorre D, Bosco M. Comparison of ultrasonography and magnetic resonance imaging in the evaluation of disk displacement of the temporomandibular joint. J Oral Rehabil 2005; 32: 248-53.

VERSAMENTO ARTICOLARE

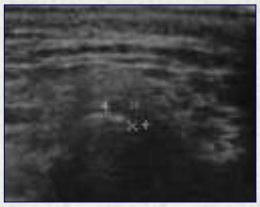

US vs RM

DISTENSIONE CAPSULARE > 2MM PREDITTIVA DI VERSAMENTO
SENSIBILITA'= 74.2%
SPECIFICITA'= 78.9%

Manfredini D, Tognini F, Melchiorre D, Zampa V, Bosco M. Ultrasonographic assessment of an increased capsular width as a predictor of temporomandibular joint effusion. Dentomaxillofac Radiol 2003; 32: 359-64.

ALTERAZIONI OSSEE

US vs RM

SENSIBILITA'= 71%
SPECIFICITA'= 83%

K=0.376

Tognini F, Manfredini D, Bosco M et al. Temporomandibular joint (TMJ) Internal Derangement and Osteoarthrosis: ultrasonographic evaluation vs Magnetic Resonance Imaging findings. Congress Radiological Society of North America, Chicago, 2002.

INTERNAL DERANGEMENT

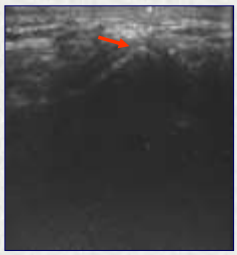

US vs RM (BC)

Sensibilità = 78%
Specificità = 78%

US vs RM (BA)

Sensibilità = 61%
Specificità = 88 %

Jank S, Rudisch A, Bodner G, Brandlmaier I, Gerhard S, Emshoff R . High resolution ultrasonography of the TMJ: helpful diagnostic approach for patience with TMJ's disorders? J Craniomandibular Surg 2001; 29: 366-71.

ULTRASONOGRAFIA
MUSCOLO MASSETERE

- Toshiba PowerVISION 6000
- Sonda lineare con frequenza 8 -13 Mhz posizionata longitudinalmente e trasversalmente
- Distanziatore di superficie di 1cm
- Paziente seduto in posizione eretta con piano di Francoforte reso parallelo al pavimento
- Misura dello spessore a livello della maggiore prominenza muscolare valutata palpatoriamente
- Esame eseguito sia in fase di riposo che di serramento

Modif. da Chiarugi G. Istit. di Anatomia dell'Uomo. 11 ed V.3. Appiano Gentile, Vallardi, 1975

ULTRASONOGRAFIA
MUSCOLO MASSETERE

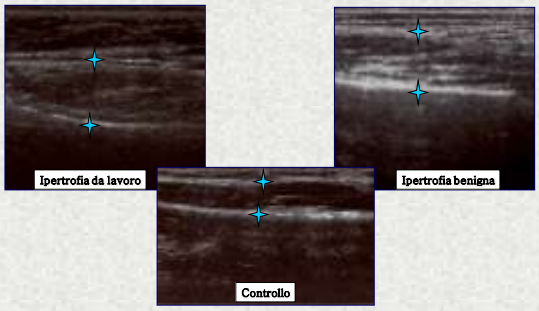

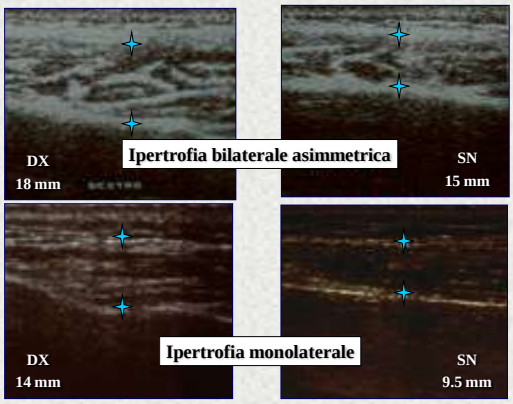

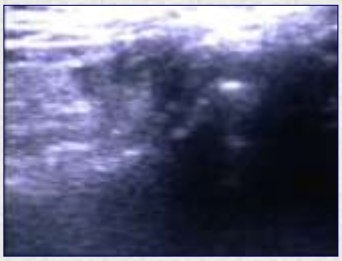

ULTRASONOGRAFIA

✓Revisione sistematica della letteratura
✓20 lavori PubMed inclusi nella review

POCHI GRUPPI DI RICERCA
ALTA VARIBALITA' INTEROPERATORE
UTILE NEL MONITORAGGIO DEL VERSMANETO

Manfredini D, Guarda-Nardini L. Ultrasonography of the TMJ. A literature overview. J Orofac Pain (submitted).

"Inflammatory changes correlate strongly with the patients pain symptoms, and this observation is encouraging, since we are coming closer to imaging the changes that are truly relevant to the patients symptoms"

Westesson

Università degli Studi di Padova
Corso di Perfezionamento in Disordini Craniomandibolari
Coordinatore scientifico: *Dr. Luca Guarda-Nardini*

IMAGING DELL'ATM

Daniele Manfredini

Professore a c.
U.O.S. Disordini Craniomandibolari
Università di Padova